



# R E V I S T A M É D I C A PANACEA

UNIVERSIDAD NACIONAL SAN LUIS GONZAGA. ICA, PERÚ

FACULTAD DE MEDICINA HUMANA "DANIEL ALCIDES CARRIÓN"

p-ISSN 2223-2893

e-ISSN 2225-6989

VOLUMEN 11 NÚMERO 1

PUBLICACION CUATRIMESTRAL

ENERO - ABRIL

2022

## ARTÍCULO ORIGINAL:

### Evaluación de procedimientos de salvataje y amputación mayor del miembro inferior por pie diabetico en Hospital MINSA Ica. 2010 - 2014.

Evaluation of procedures of salvage and amputation higher member lower for diabetic foot in Hospital MINSA Ica. 2010 - 2014.

## AUTORES:

Javier Angulo Flores

Oriele Flores Hernández

Yhony Paccori Rodrigo

Pablo Flores Quispe

Zaida Angulo Flores

INDEXADA EN:



REVISTAS.UNICA.EDU.PE

Publicación cuatrimestral destinada a la difusión del conocimiento y producción científica en el campo de la salud por medio de la publicación de artículos de investigación, artículos de revisión, reporte de casos y cartas al editor.



# Evaluación de procedimientos de salvataje y amputación mayor del miembro inferior por pie diabético en Hospital MINSA Ica. 2010 - 2014.

Evaluation of procedures of salvage and amputation higher member lower for diabetic foot in Hospital MINSA Ica. 2010 - 2014.

Angulo-Flores Javier<sup>1,2,a</sup>, Flores-Hernández Oriele<sup>1,2,a,b,c</sup>, Paccori-Rodrigo Yhony<sup>1,2,a</sup>, Flores-Quispe Pablo<sup>1,2,a</sup>, Angulo-Flores Zaida<sup>1,2,d</sup>.

1. Facultad de Medicina de la Universidad Nacional San Luis Gonzaga de Ica, Perú  
2. Hospital Regional de Ica-Perú  
a. Médico Cirujano.

b. Médico especialista en Anestesiología  
c. Doctora en Salud Pública  
d. Médico especialista en Medicina Interna

DOI: <https://doi.org/10.35563/rmp.v11i1.462>

## Correspondencia:

Nombre: Oriele Flores Hernández  
Dirección: Urbanización el Carmelo A-25, Ica - Perú.  
Correo: [oriele.flores@unica.edu.pe](mailto:oriele.flores@unica.edu.pe)  
Celular: +51 956 624 642

## Contribuciones de autoría:

JAF participó en la concepción del artículo; JAF, OFH, YPR, PFQ y ZAF participaron en el diseño del artículo; análisis e interpretación de resultados; redacción del artículo; revisión crítica del artículo y aprobación de la versión final.

**Conflicto de intereses:** no existen conflictos de intereses del autor o autores de orden económico, institucional, laboral o personal.

## Financiamiento:

Autofinanciado.

## Cómo citar:

Angulo-Flores Javier, Flores-Hernández Oriele, Paccori-Rodrigo Yhony, Flores-Quispe Pablo, Angulo-Flores Zaida. Evaluación de procedimientos de salvataje y amputación mayor del miembro inferior por pie diabético en Hospital MINSA Ica. 2010 - 2014. Rev méd panacea 2022;11(1):11-16. DOI: <https://doi.org/10.35563/rmp.v11i1.462>

<b>Recibido:</b>	24	-	01	-	2022
<b>Aceptado:</b>	08	-	02	-	2022
<b>Publicado:</b>	12	-	04	-	2022

## RESUMEN

**Objetivo:** Evaluar procedimientos de salvataje y amputación mayor del miembro inferior por pie diabético complicado en Hospital Regional Ica, enero 2010 a Diciembre 2014. **Materiales y métodos:** Se realiza estudio descriptivo, retrospectivo, de revisión datos. Se evaluó edad, sexo, estudio doppler vascular, índice de isquemia, grado de infección, revascularización de extremidad, uso de oxigenación hiperbárica a las heridas complicadas del pie, previo a la amputación. Se realiza medidas descriptivas y cuantitativas (frecuencias, promedio, desvío estándar) y en estudio de asociación test Chi-cuadrado y Correlación R Pearson. **Resultados:** Se estudiaron 58 amputaciones en 50 pacientes, re-amputaciones 7 en el otro miembro, 1 más en él mismo. Promedio edad 69. 48 años  $\pm$  10. 691. Sexo 28 (56, 0%) masculino, 22 (44,0%) femenino. Úlcera Infeccionada: profunda + infección + osteomielitis 13 (26,0%), gangrena necrotizante 33 (66,0%), gangrena extensa 1 (2,0%), gangrena Seca 3 (6,0%). infecciones graves 7 (14,0%), infecciones que amenazan la vida 27 (54,0%), necesidad de valorar isquemia 14 (28,0%), ninguna 2 (4,0%). Educación en cuidado de pies: pobre 15(30,0%), ninguna 35 (70,0%). dato de revascularización arterial 1(2,0%), oxigenación hiperbárica 3(6,0%), ninguno (92,0%). Enfermedad Vascular Periférica: arterioesclerosis a predominio Izquierdo 29 (58,0%), a predominio derecho 10 (20,0%), no arterioesclerosis 5 (10,0%), no estudio Doppler 6 (12,0%). **Conclusiones:** La gangrena necrotizante, infecciones que amenazan la vida; pobre educación en el cuidado de los pies; la pobre utilización de medidas de salvataje se asocia a amputaciones y re-amputaciones mayores del miembro inferior por pie diabético.

**Palabras clave:** Pie diabético, procedimientos de salvataje, amputación mayor del miembro inferior.

## ABSTRACT

**Objective:** To evaluate procedures for salvage and amputation of lower limb complicated diabetic foot in Ica Regional Hospital, January 2010 to December 2014. **Materials and methods:** is descriptive, retrospective, review study data. Revascularization of limb and use of Hyperbaric Oxygenation to the complicated wounds of the foot, prior to amputation were evaluated. Became descriptive measures (frequency, average, detour standard) and in the study of Association Chi-square test and Pearson R correlation. **Results:** 58 amputations in 50 patients, Re-amputations 7 in another Member, 1 were studied more in himself. Average age 69. 48anos  $\pm$  10. 691. sex 28 (56, 0%) male, 22 (44.0%) female. Co-existing diseases: Hypertension 27 (54.0%), kidney disease 9 (18.0%), 2 retinopathy (4.0%), Peripheral Vascular disease 4 (8.0%), No 7 (14, 0%). Infected ulcer: Deep + infection + 13 (26.0%) osteomyelitis,

gangrene Necrotizing 33 (66,0%), gangrene extensive 1 (2.0%), gangrene dry 3 (6.0%). Infections serious 7 (14.0%), infections which threaten life 27 (54.0%), need to assess ischemia 14 (28.0%) and no 2 (4.0%). Foot care education: poor 15 (30.0%), No 35 (70.0%). Arterial revascularisation data 1(2,0%), oxygenation hyperbaric 3(6,0%), none (92.0%). Peripheral Vascular disease: Atherosclerosis left 29 (58.0%) prevalence, prevalence right 10 (20.0%), not arteriosclerosis 5 (10.0%), not study Doppler 6 (12.0%). **Conclusions:** Gangrene Necrotizing infections that threaten life. poor education in the care of the feet; the minimum use of salvage measures are associated with amputations and re-amputaciones of lower limb by diabetic foot.

**Keywords:** diabetic foot, major amputation of the lower limbs, associated risk factors

## INTRODUCCIÓN

Las úlceras y la amputación de las extremidades inferiores son la principal causa de morbilidad, mortalidad, discapacidad y altos costos para los pacientes diabéticos. La amputación dependerá de la extensión de la necrosis, inflamación o infección de la úlcera que crece aceleradamente si no hay educación el cuidado de los pies, curaciones diarias y los antibióticos prescritos no funcionan o no los toma el paciente, además de la valoración del estado vascular de los miembros inferiores del paciente. El uso de la cámara hiperbárica hace que se incremente la cantidad de oxígeno en las heridas, favorecen su cicatrización y disminuyen la tasa de amputación de los miembros inferiores. Otro procedimiento de salvar el miembro inferior lesionado son las técnicas de revascularización arterial, que mejoran la circulación periférica y disminuyen las amputaciones del miembro inferior, en los pacientes diabéticos crónicos.

## MATERIALES Y MÉTODOS

Se realiza estudio descriptivo, retrospectivo, longitudinal, de revisión de datos clínicos de pacientes que ingresaron al hospital por presentar pie diabético complicado para amputación mayor del miembro inferior y que utilizaron medidas salvataje para prevenirla como es la revascularización arterial y el uso de cámara hiperbárica que hace que incremente la cantidad de oxígeno en las heridas, favoreciendo su cicatrización y que disminuyen la tasa de amputación.

Los pacientes fueron seleccionados del libro de registro de datos del archivo 2010- 2014, del Centro Quirúrgico HR de Ica, quién previa autorización de la Jefatura, se obtuvo 59 números de HC. No se consideró datos de pacientes con amputación menor de dedos del pie, de metatarsianos, y otras. No se encontró 09 historias clínicas. Se investigó datos de pacientes diabéticos con: comorbilidades, grado de infección, gangrena, enfermedad vascular periférica, procedimientos de salvataje, y de educación en el cuidado de los pies.

## RESULTADOS

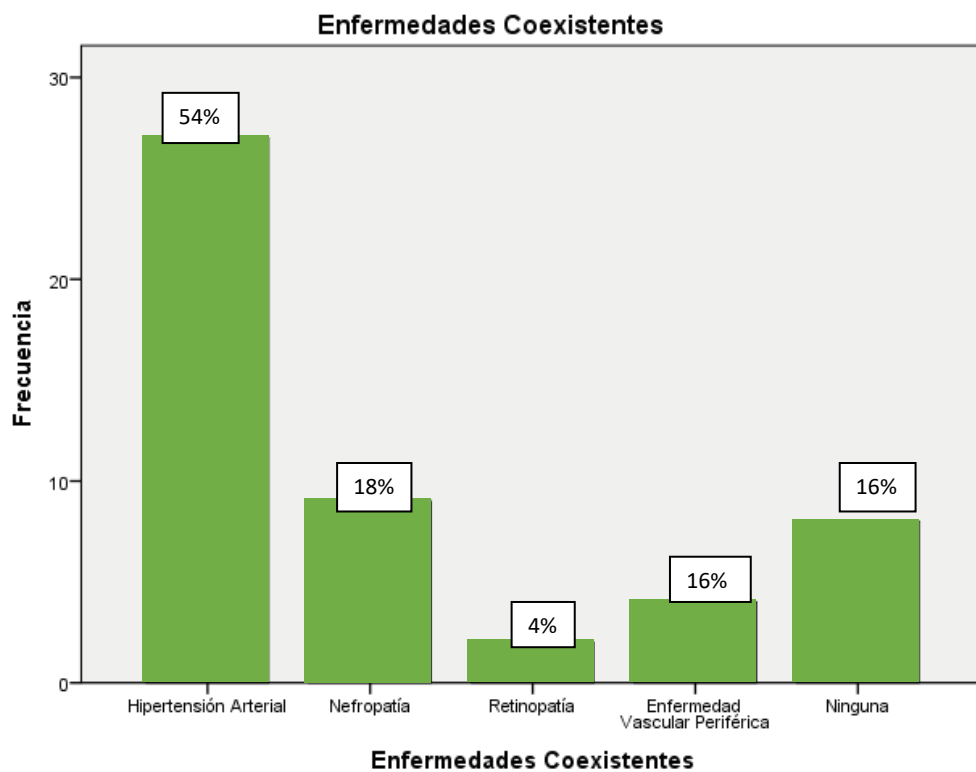
Se estudió un total de 58 amputaciones de miembro inferior realizadas en 50 pacientes. La Edad Promedio fue de  $69.48 \pm 10.691$  años; edad mínima 50; máxima 93 años. 28 (56.0%) de sexo masculino y 22 (44.0%) de sexo femenino. Enfermedades Coexistentes: Hipertensión Arterial 27 pacientes (54.0%), nefropatía 9 (18.0%), retinopatía 2 (4.0%), enfermedad vascular periférica 4 (8.0%), ninguna 7 (14.0%).  $P < 0.05$ . Educación en el cuidado de los pies: Pobre 15 (30,0%), Ninguna 35 (70,0%). Sig. 0.000.  $P < 0.05$ . Enfermedad Vascular Periférica (Estudio Doppler): Arterioesclerosis Bilateral a predominio Izquierdo 29 pacientes (58.0%), Arterioesclerosis Bilateral a predominio Derecho 10 (20.0%), No arterioesclerosis 5 (10.0%), No Estudio Doppler vascular 6 (12.0%). Sig. 0.000.  $P < 0.05$ . Educación en cuidado de pies: Pobre 15(30,0%), Ninguna 35 (70,0%). Dato de Revascularización arterial 1(2,0%), Oxigenación hiperbárica 3(6,0%), Ninguno (92,0%). Recibe Hemodiálisis: Sí 9 pacientes (18.0%), No recibe 41 (82.0%).  $P < 0.05$ . Mortalidad Post-amputación: Hubo 2 pacientes (4.0%), No Hubo 48 (96%).  $P < 0.05$ . Número de Re-amputaciones: Mismo miembro inferior 1 paciente (2.0%), Otro miembro inferior 7 (14.0%), Ninguna Re-amputación 42 (84.0%).  $P < 0.05$ .

**Tabla 1.** Características Generales de los pacientes con Amputación Mayor del Miembro Inferior. 2010 - 2014.

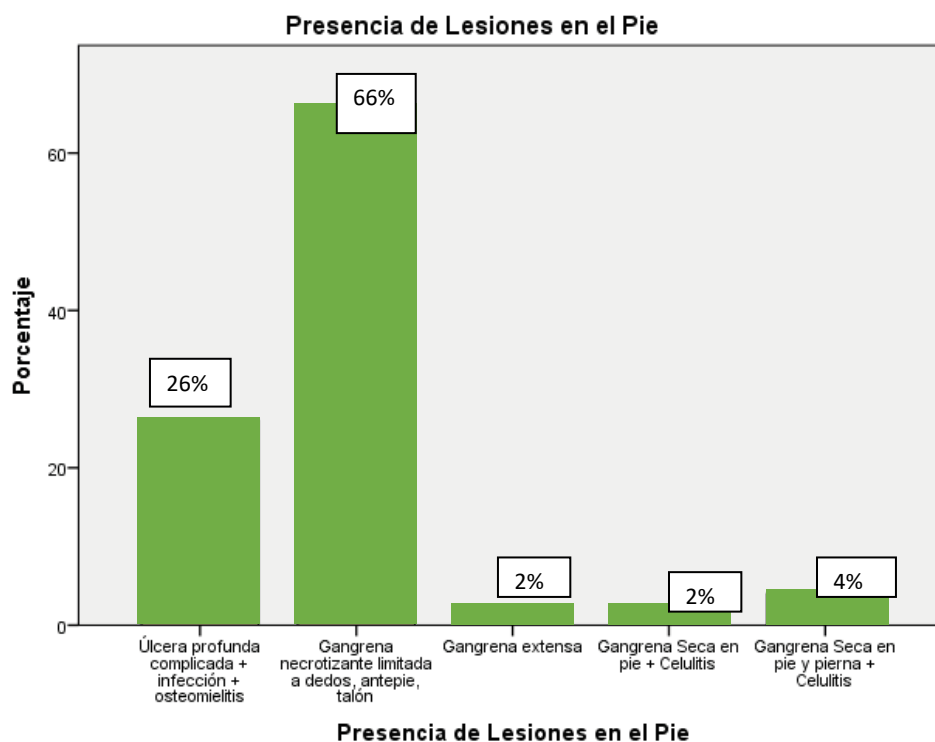
CARACTERÍSTICAS	FRECUENCIA	%
<b>EDAD</b>		
Media $69.48 \pm 10.691$ años		
Mínima 50; Máxima 93 años.		
<b>SEXO</b>		
Masculino	28	56
Femenino	22	44
Total	50	100
<b>ANTECEDENTES DE AMPUTACIÓN</b>		
SI	22	44
NO	28	56

**Tabla 2.** Factores de Riesgo de Amputación Mayor del Miembro Inferior. 2010 - 2014.

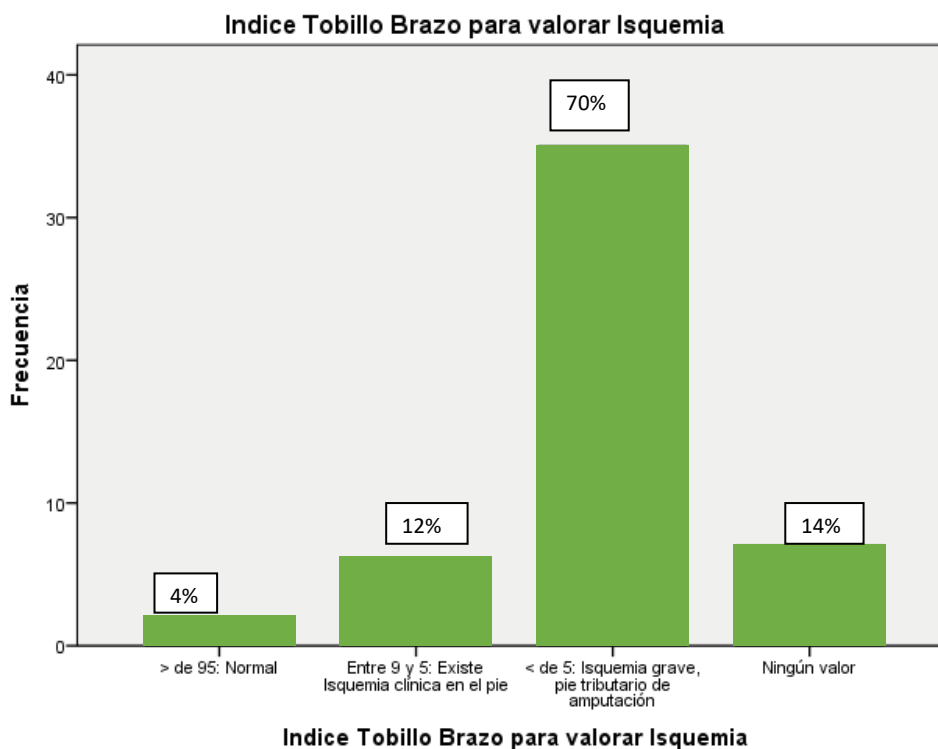
FACTORES DE RIESGO	FRECUENCIA	%	Significancia Chi Cuadrado
<b>Educación en el cuidado de los pies</b>			
Pobre	15	30	0,000
Ninguna	35	70	
<b>Enfermedad Vascul ar Periférica (Estudio Doppler)</b>			
Arterioesclerosis Bilateral a predominio Izquierdo	29	58	0,000
Arterioesclerosis Bilateral a predominio Derecho	10	20	
No arterioesclerosis	5	10	
No Estudio Doppler vascular	6	12	
Total	50	100	
<b>Procedimientos de Salvataje</b>			
Revascularización miembro inferior	1	2	0,000
Uso de cámara hiperbárica	3	6	
Ningún procedimiento	46	92	



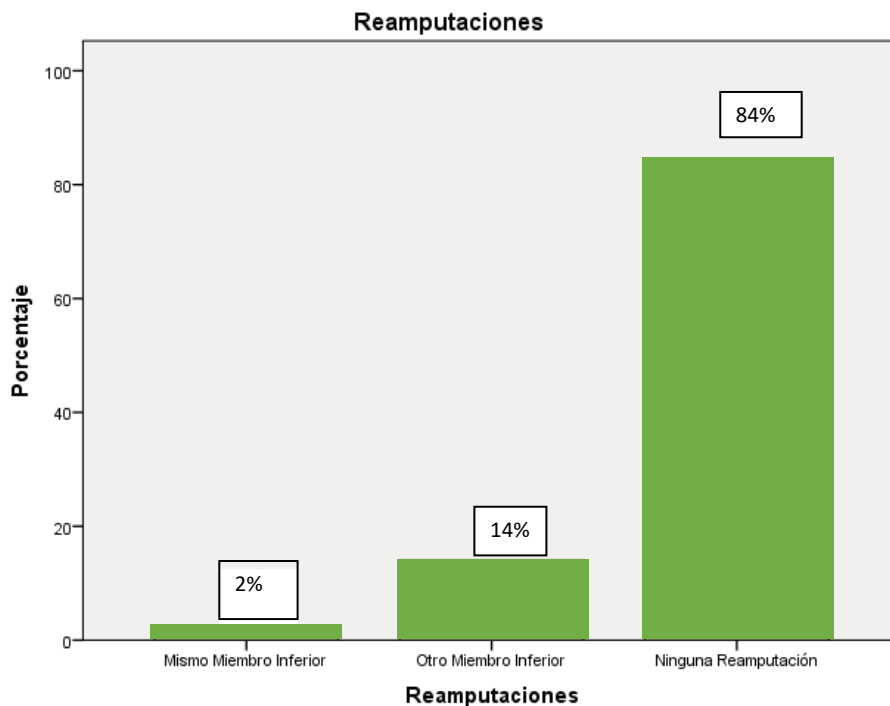
**Grafico 1.** Amputación del Miembro Inferior por pie diabético Complicado, Según Enfermedades Coexistentes, en Hospital MINS A Ica. 2010- 2014



**Grafico 2.** Amputación del Miembro Inferior por pie diabético Complicado Según, Presencia de Infecciones en el Pie en Hospital MINSA Ica. 2010- 2014



**Grafico 3.** Amputación del Miembro Inferior por pie diabético Complicado, Según Dato de Índice tobillo Brazo para valorar isquemia, en Hospital Minsa Ica. 2010 – 2014



**Grafico 4.** Amputación del Miembro Inferior por pie diabético Complicado, Según Número de Re-amputaciones en Hospital Minsa Ica. 2010 - 2014

### DISCUSIÓN

El sexo masculino se amputa quirúrgicamente con más frecuencia que el sexo femenino.

La presencia de úlcera infectada: úlcera profunda complicada + infección + osteomielitis; la gangrena necrotizante limitada a dedos, antepie, talón + infección en el sitio quirúrgico estadio 3 y 4 de la clasificación de Karchmer y Gibbons, que amenazan la vida, celulitis masiva, abscesos profundos, fascitis necrotizante, sin pulso periférico; ninguna o pobre educación en el cuidado de los pies; son los principales factores de riesgo de amputación del miembro inferior y que corroboran los estudios de Chalya PL, Mabula JB et al (14) 2011. Al sostener que la ulceración del pie diabético constituye una fuente importante de morbilidad y mortalidad entre los pacientes con diabetes mellitus y es la principal causa de amputación no traumática de miembros inferiores.

Los procedimientos de salvataje como: la revascularización arterial del miembro inferior y la indicación de la cámara hiperbárica en busca de mejor cicatrización de heridas crónicas complicadas por pie diabético son muy poco utilizadas, y que según la guía de práctica clínica en el pie diabético de Ana-Rosa Castillo Tirado y otros autores constituyen las medidas de "salvamiento de la extremidad" o necesidad de una amputación menor o conservadora que permite una rápida recuperación y rehabilitación en un periodo de 3 meses.

## REFERENCIAS BIBLIOGRÁFICAS

1. Martínez D. La Diabetes un Problema de Salud pública. Horizonte Sanitario 2007; 6 (2): 14- 5.
2. Valentina Echeverría G., Camila Sotomayor L., Mackarena Norambuena G., Pamela Vidal V., Alejandro Campos G. Pie diabético. Rev Hosp Clín Univ Chile 2016; 27: 207 - 19
3. .
4. Singh A, Shenoy S, Sandhu JS. Prevalence of Type 2 Diabetes Mellitus among Urban Sikh Population of Amritsar. Indian J Community Med. 2016 Oct-Dec;41(4):263-267.
5. Cowie CC, Rust KF, Ford ES, Eberhardt MS, Byrd-Holt DD, Li C, Williams DE, Gregg EW, Bainbridge KE, Saydah SH, Geiss LS. Cowie CC, Rust KF, Ford ES, Eberhardt MS, Byrd-Holt DD, Li C, Williams DE, Gregg EW, Bainbridge KE, Saydah SH, Geiss LS. Full accounting of diabetes and pre-diabetes in the U.S. population in 1988-1994 and 2005-2006. Diabetes Care. 2009 Feb;32(2):287-94. doi: 10.2337/dc08-1296. Epub 2008 Nov 18.
6. Guías ADA 2016. Resumem clasificación y diagnóstico de la diabetes. American Diabetes Association, Diabetes Care.
7. Mohammad S, Ahmad J. Management of obesity in patients with type 2 diabetes mellitus in primary care. Diabetes Metab Syndr. 2016 Jul-Sep;10(3):171-81. doi: 10.1016/j.dsx.2016.01.017. Epub 2016 Mar 8.
8. Khalil H. Diabetes microvascular complications-A clinical update. Diabetes Metab Syndr. 2017 Nov;11 Suppl 1:S133-S139. doi: 10.1016/j.dsx.2016.12.022. Epub 2016 Dec 1
9. Rosa-Ana del Castillo Tirado, Juan Antonio Fernández López, Francisco Javier del Castillo Tirado. Guía de práctica clínica en el pie diabético. Archivos de Medicina. Vol. 10 No. 2:1 2014. iMedPub Journals h <http://journals.imedpub.com> <http://journals.imedpub.com>
10. Valero Antonio Alan. Amputaciones de la extremidad inferior en el pie diabético. Trabajo Final de Grado. Universidad de Barcelona. 2017. Código asignatura: 360416
11. GNEAUPP. Guía de actuación Pie Diabético en Canarias. El pie diabético. Gobierno de Canarias. 2017. Pág 30 – 40. Servicio Canario de la Salud
12. Díaz Martínez Miriam. Tratamiento de úlceras en pie diabético. Departamento de Psicología de la Salud. Enfermería. 2016-2017. Trabajo de fin de Grado en Podología.
13. Emilia Gómez Hoyos, A. Esther Levy, Ángel Díaz Pérez, Marín Cuesta Hernández. Pie diabético. Seminarios de la Fundación Española de Reumatología. 2012. 13 (4): 119-129.
14. Kranke P, Bennett MH, Martyn-St James M, Schnabel A, Debus SE. Terapia de oxígeno hiperbárico para heridas crónicas. Cochrane Database Syst Rev. 2012 Apr 18;(4)
15. Chang YS, Ho CH, Chu CC, Wang JJ, Tseng SH, Jan RL. Risk of retinal artery occlusion in patients with diabetes mellitus: A retrospective large-scale cohort study. PLoS One. 2018 Aug 9;13(8):e0201627. doi: 10.1371/journal.pone.0201627. e Collection 2018.
16. García Herrera Arístides, Rodríguez Fernández R., Peña Ruiz V., Rodríguez Hernández L., Acosta Cabadilla L., Febles Sanabria R., Pancorbo Sandoval C., Cantero Calderón S., Vázquez Díaz O. El significado clínico del pie diabético en un análisis de diez años. Cuba. 2008.
17. Goicoechea Díaz PC, Cabrera Cantelar N, Artaza Sanz HM, Suárez Cobas M. Necesidad de reamputación y características clínicas de los pacientes reamputados. Revista Cubana de Angiología y Cirugía Vascular. 2013; 14(1)
18. Rincón Yorgi, Gil Víctor, Pacheco Julio, Benítez Isabel, Sánchez Miguel. Evaluación y tratamiento del pie diabético. Rev. Venez. Endocrinol. Metab. vol.10 no.3 Mérida oct. 2012.

