



## Avances terapéuticos en el manejo de la balanitis plasmocelular

Therapeutic developments in the management of plasma cell balanitis

Isabella Espinosa – González<sup>1</sup>; Eduardo Jose González – Cardona<sup>2</sup>; Juan Santiago Serna – Trejos<sup>3</sup>

<sup>1</sup>Médico, Pontificia Universidad Javeriana, Cali – Colombia. - <https://orcid.org/0009-0005-9490-643X>

<sup>2</sup>Médico, Pontificia Universidad Javeriana, Cali – Colombia. - <https://orcid.org/0009-0006-5306-6072>

<sup>3</sup>Médico Residente de Medicina interna, Magister en epidemiología, Doctorando en Salud pública, Universidad ICESI, Cali – Colombia. - <https://orcid.org/0000-0002-3140-8995>

DOI: <https://doi.org/10.35563/rmp.v15i1.692>

**Keywords:** "Balanitis"; "Plasma Cells"; "Immunomodulation Therapy"; "Photochemotherapy"; "Calcineurin Inhibitors" (*MeSH/DeCS*)

Estimado editor.

La balanitis plasmocelular (BPC), también conocida como balanitis de Zoon, es un trastorno inflamatorio crónico de la mucosa genital, caracterizado histológicamente por un infiltrado denso de células plasmáticas y clínicamente por placas eritematosas, brillantes y bien delimitadas en el glande o el prepucio. Aunque se trata de una entidad benigna y no transmisible, su presentación clínica puede simular lesiones premalignas o infecciosas, lo que genera ansiedad diagnóstica tanto en pacientes como en clínicos. Tradicionalmente atribuida a la irritación crónica del epitelio genital por factores locales como fricción, humedad y deficiente higiene, evidencia reciente sugiere un mecanismo inmunoinflamatorio más complejo, en el que convergen alteraciones en la reparación epitelial, neoangiogénesis y disfunción de la barrera mucosa<sup>1</sup>. Desde una perspectiva traslacional, la BPC constituye un punto de intersección entre dermatología y urología, donde los avances en biología molecular, diagnóstico no invasivo y terapias dirigidas están redefiniendo su abordaje clínico.

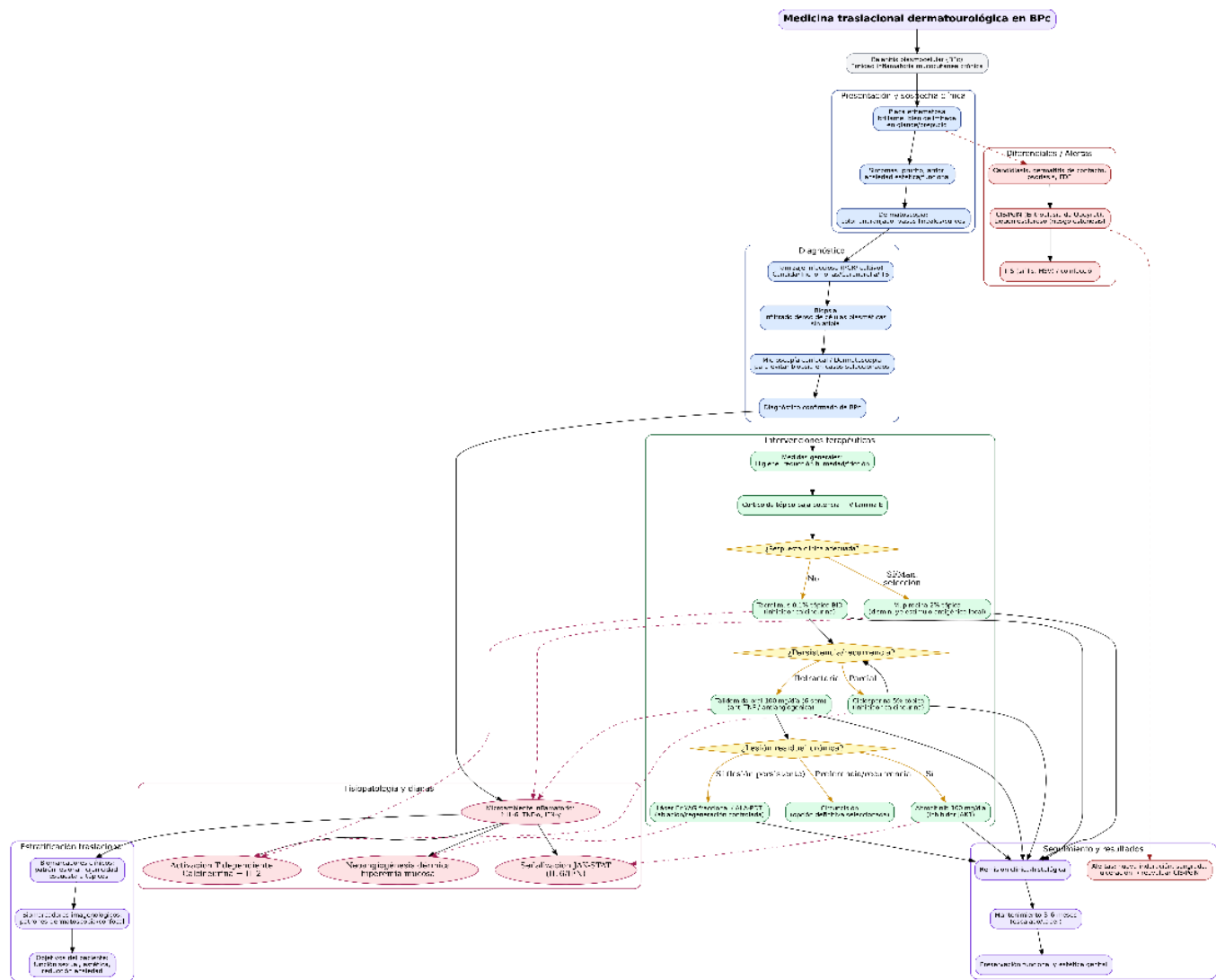
En este contexto, Miyajima *et al.* describieron en 2025 un caso de BPC resistente a corticosteroides tópicos en un varón no circuncidado de 61 años, que respondió favorablemente al tratamiento combinado con tacrolimus tópico al 0,1 % y un corticosteroide de baja potencia<sup>2</sup>. El tacrolimus, como inhibidor de la calcineurina, bloquea la activación de linfocitos T y la producción de citocinas proinflamatorias, incluyendo IL-2, TNF- $\alpha$  e IFN- $\gamma$ , con reducción secundaria de IL-6, mediador clave en la supervivencia de células plasmáticas. La remisión clínica observada a las seis semanas, sin eventos adversos, sugiere que la refractariedad a esteroides podría estar relacionada con mecanismos locales de resistencia glucocorticoide. De forma complementaria, Xiong *et al.* reportaron en 2024 la eficacia del inhibidor selectivo de JAK-1 brocicitinib (100 mg/día) en un paciente con BPC asociada a liquen escleroso genital masculino, refractaria a esteroides y calcineurínicos<sup>3</sup>. El bloqueo de la vía JAK-STAT se asoció a resolución completa de las lesiones en un mes, sin recurrencia a seis meses, destacando el potencial de las terapias dirigidas orales en casos seleccionados.

Otros abordajes inmunomoduladores han mostrado resultados favorables en escenarios refractarios. Serrão *et al.* documentaron la remisión completa de una BPC resistente al tratamiento tópico convencional mediante talidomida oral (100 mg/día por seis semanas) en un paciente con infección por VIH controlada, sin recurrencia a ocho meses<sup>4</sup>. Este fármaco ejerce su efecto principalmente a través de la inhibición de TNF- $\alpha$  y la modulación de la respuesta linfocitaria, lo que atenúa el infiltrado plasmocelular característico. De manera alternativa, Mohta *et al.* comunicaron la resolución clínica de una BPC refractaria mediante láser Er:YAG fraccional, con restauración mucosa sostenida y mínima morbilidad, posicionándolo como una opción mínimamente invasiva en casos crónicos seleccionados<sup>5</sup>.

Asimismo, se han descrito estrategias tópicas con valor terapéutico y diagnóstico. Bari *et al.* reportaron la respuesta favorable de la BPC a mupirocina tópica al 2 %, con resolución clínica en 6–12 semanas, sugiriendo que la reducción de la estimulación antigénica local podría contribuir al control de la inflamación mucosa<sup>6</sup>. Por su parte, Giorgio *et al.* describieron la eficacia de ciclosporina tópica al 5 % en BPC refractaria a esteroides y tacrolimus, logrando remisión completa en cuatro semanas<sup>7</sup>. En conjunto, estos hallazgos

consolidan el concepto de la BPC como un modelo de inflamación mucocutánea crónica inmunorregulada, en el que la identificación de vías moleculares clave —incluyendo IL-2, IL-6, TNF- $\alpha$  y JAK-STAT— ha permitido trasladar conocimientos de la inmunología básica al manejo clínico. Desde una perspectiva traslacional, este enfoque favorece el desarrollo de terapias más selectivas, orientadas a mejorar la calidad de vida y preservar la función genital de los pacientes (Figura 1).


Figura 1. Balanitis plasmocelular: abordaje diagnóstico, terapéutico y traslacional



**Descripción:** Secuencia clínica, fisiopatológica y terapéutica de la balanitis plasmocelular (BPC), destacando la interconexión entre dermatología, urología e inmunología traslacional. Desde la sospecha clínica (lesión eritematosa brillante y bien delimitada del glande o prepucio) se propone un algoritmo diagnóstico que incluye evaluación dermatoscópica, exclusión de causas infecciosas y biopsia confirmatoria con infiltrado plasmocelular sin atipia. La fisiopatología se sustenta en la activación de citocinas inflamatorias como IL-6, TNF- $\alpha$  e IFN- $\gamma$ , la señalización JAK-STAT y la activación de la vía de calcineurina-IL-2, que inducen angiogénesis mucosa e infiltración plasmocelular. Las terapias se organizan en niveles: manejo inicial con corticosteroides tópicos y vitamina E; segunda línea con tacrolimus o ciclosporina tópica (inhibidores de calcineurina); casos refractarios con talidomida oral (anti-TNF/antiangiogénica) o abrocitinib (inhibidor selectivo de JAK-1); y opciones biofísicas como láser Er:YAG o fototerapia ALA-PDT. También se incluyen medidas adyuvantes (higiene, mupirocina, circuncisión selectiva). Finalmente, la estratificación traslacional integra biomarcadores clínicos, imagenológicos y objetivos funcionales del paciente, priorizando la preservación genital y la reducción de la ansiedad. Abreviaturas: BPC: balanitis plasmocelular; IL: interleucina; TNF- $\alpha$ : factor de necrosis tumoral alfa; IFN- $\gamma$ : interferón gamma; JAK: Janus quinasa; STAT: transductor de señales y activador de la transcripción; ALA-PDT: terapia fotodinámica con ácido aminolevulínico; CIS: carcinoma in situ; PeIN: neoplasia intraepitelial del pene. Elaboración de los autores.

## REFERENCIAS BIBLIOGRÁFICAS

1. Relhan V. Zoon's balanitis: update of clinical spectrum and management. *Indian J Dermatol* [Internet]. 2024;69(1):63–73. Available from: [https://doi.org/10.4103/ijd.ijd\\_834\\_22](https://doi.org/10.4103/ijd.ijd_834_22)
2. Miyajima M, Oyama N, Inamura S, Imamura Y, Hasegawa M. Plasma cell balanitis unresponsive to topical corticosteroids: combined efficacy of tacrolimus and emerging evidence for underrecognized intrinsic resistance to corticosteroids. *Cureus* [Internet]. 2025;17(3). Available from: <https://doi.org/> **(completar DOI si está disponible)**
3. Xiong X, Chen R, Wang L, Huang N, Huang L, Wang C, et al. Treatment of plasma cell balanitis associated with male genital lichen sclerosus using abrocitinib. *JAAD Case Rep* [Internet]. 2024;46:85–8. Available from: <https://doi.org/10.1016/j.jdcr.2024.02.010>
4. Serrão LM, Sarmenghi KD de A, Pinto BCBP, Miranda PB de. Thalidomide in plasma cell balanitis refractory to conventional topical treatment. *An Bras Dermatol* [Internet]. 2018;93(6):881–3. Available from: <https://doi.org/> **(completar DOI si está disponible)**
5. Mohta A. The role of erbium:YAG laser in the management of Zoon's balanitis: a case report with mini review. *Indian J Dermatol* [Internet]. 2022;67(4):435–7. Available from: [https://doi.org/10.4103/ijd.ijd\\_471\\_22](https://doi.org/10.4103/ijd.ijd_471_22)
6. Bari O, Cohen PR. Successful management of Zoon's balanitis with topical mupirocin ointment: a case report and literature review of mupirocin-responsive balanitis circumscripta plasmacellularis. *Dermatol Ther (Heidelb)* [Internet]. 2017;7(2):203–10. Available from: <https://doi.org/> **(completar DOI si está disponible)**
7. Giorgio CMR, Briatico G, Licata G, Babino G, Fulgione E, Ronchi A, et al. Topical cyclosporine 5% cream in Zoon's balanitis resistant to other therapies: a case report. *Dermatol Ther* [Internet]. 2021;34(2):1–3. Available from: <https://doi.org/> **(completar DOI si está disponible)**



### Autor para correspondencia:

Juan Santiago Serna Trejos

### Correo Corresponsal:

Email: [juansantiagosernatrejos@gmail.com](mailto:juansantiagosernatrejos@gmail.com)

### Contribución de autoría:

Todos los autores contribuyeron a la concepción del manuscrito, redacción del borrador, revisión crítica del contenido intelectual y aprobación de la versión final.

### Conflicto de interés:

Los autores declaran no tener conflictos de interés.

### Financiamiento:

Este estudio no recibió financiamiento externo.

### Citar como:

Espinosa – González Isabella, González – Cardona Eduardo Jose, Serna – Trejos Juan Santiago. Avances terapéuticos en el manejo de la balanitis plasmocelular. *Rev Méd Panacea*. 2026;15(1):72–74.

DOI: <https://doi.org/10.35563/rmp.v15i1.692>